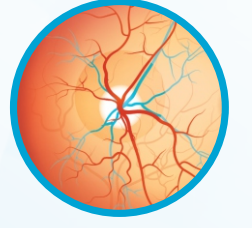


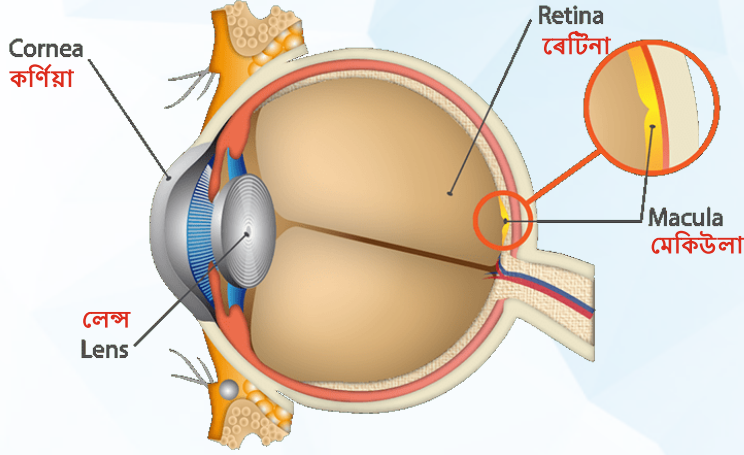
# মেকিউলাৰ ডিজেনেৰেশ্যন

## এইজ ৰিলেটেড মেকিউলাৰ ডিজেনেৰেশ্যন (এএমডি)

ৰেটিনা বেয়া হোৱা যাৰ ফলত কেন্দ্ৰীয় দৃষ্টিশক্তি দুৰ্বল হৈ পৰা



মেকিউলাৰ ডিজেনেৰেশ্যন পঢ়া আৰু দৃষ্টিত দুৰ্বলতাৰ প্ৰধান কাৰণ। ইয়াত মেকিউলাত ত্ৰুটি আহি পৰে যি কেন্দ্ৰীয় দৃষ্টিশক্তিৰ বাবে দায়ী, ৰেটিনাৰ এক অংশ। মেকিউলাৰ ডিজেনেৰেশ্যন কেন্দ্ৰীয় আৰু বং-সম্বন্ধীয় দৃষ্টিশক্তিত বেমেজালিৰ সৃষ্টি কৰে কিন্তু চাইডৰ দৃষ্টিশক্তিত কোনো প্ৰভাৱ নপৰে।



### কাৰণসমূহ

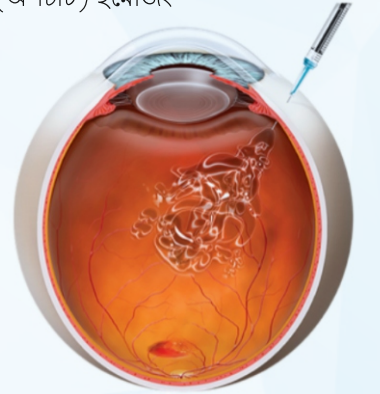- বয়স বাঢ়ি যোৱা
- উচ্চ ৰক্তচাপ
- পৰিয়াল ইতিবৃত্ত
- ধূমপান
- মেদবহুলতা
- শক্তিহীন আহাৰ

### মেকিউলাৰ ডিজেনেৰেশ্যনৰ নিদান কেনেকৈ হয়? এআৰএমডি-ত

- ৰেটিনাৰ পৰীক্ষা
- ড্ৰুচেনৰ স্বৰূপ, আকাৰ আৰু পৰিমাণ
- এমচলাৰ গ্ৰিড টেষ্টিং
- ফ্লুৰেচিন এঞ্জিঅোগ্ৰাফী নিগৰি ওলোৱা ৰক্তবাহিকা ধৰা পেলায়
- অপ্টিকেল কোহেৰেন্স টোমোগ্ৰাফী (অ'চিটি) ইমেজিং

### মেকিউলাৰ ডিজেনেৰেশ্যনৰ চিকিৎসা কি?

- মেকিউলাৰ ডিজেনেৰেশ্যনৰ কোনো চিকিৎসা নাই
- সঠিক পালি আৰু এ, চি, ই আৰু বি-কেৰোটিনৰ সৈতে জিংক সমৃদ্ধ ভিটামিন চাপ্লিমেন্ট
- লে'জাৰ ট্ৰীটমেন্ট তথা নতুন ঔষধসমূহ
- ফটো ডাইনেমিক থেৰাপী (পিডিটি)
- এণ্টি ভিইজিএফ থেৰাপী
- দৃষ্টিশক্তি হেৰুৱাৰ ল'-ভিজন এড্‌চ সম্পূৰ্ণ কৰে



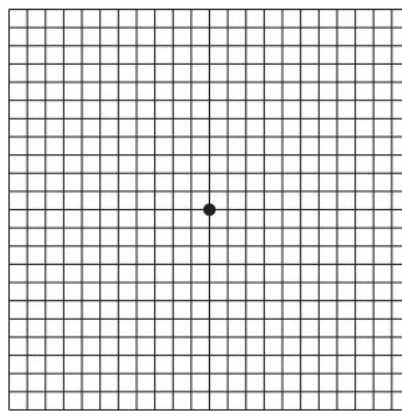
### লক্ষণসমূহ

#### কেন্দ্ৰীয় অস্পষ্ট দৃষ্টি

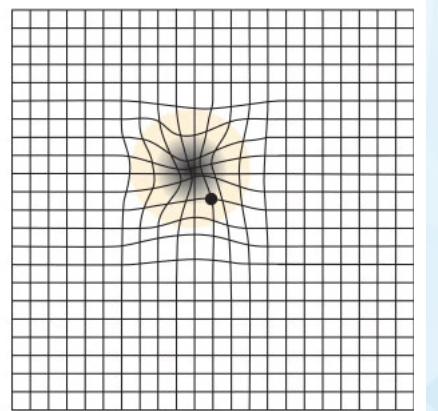


মেকিউলাৰ ডিজেনেৰেশ্যনৰ পৰা পো'জৰ ভিতৰত শব্দ অস্পষ্ট দেখিব পাৰে

#### সাধাৰণ



#### এএমডি



এমচলাৰ গ্ৰিড টেষ্ট: যেতিয়া পেচেন্টে এমচলাৰ গ্ৰিডৰ মাজত সৃষ্টি হোৱা ক'লা দাগ এটা চকু মুদি দেখে, ৰেটিনাৰ ক্ষতিগ্ৰস্ত অংশৰ বাবে তাক অস্পষ্ট দাগ বা ইফালে সিফালে দুৰ্লি থকা ৰেখাৰ দৰে চকুত পৰিব পাৰে

চকুৰ বহুতো ৰোগ সোনকালে নিদান কৰা আৰু চিকিৎসাৰ দ্বাৰা দৃষ্টিশক্তি হেৰুৱাৰ পৰা বচাব পৰা যায়। দৃষ্টিশক্তি সঠিক কৰি ৰখাৰ বাবে চকুৰ পৰীক্ষা নিয়মিতভাৱে কৰোৱাটো আৱশ্যক।